

Pacient č.3

Muž nar. 1976

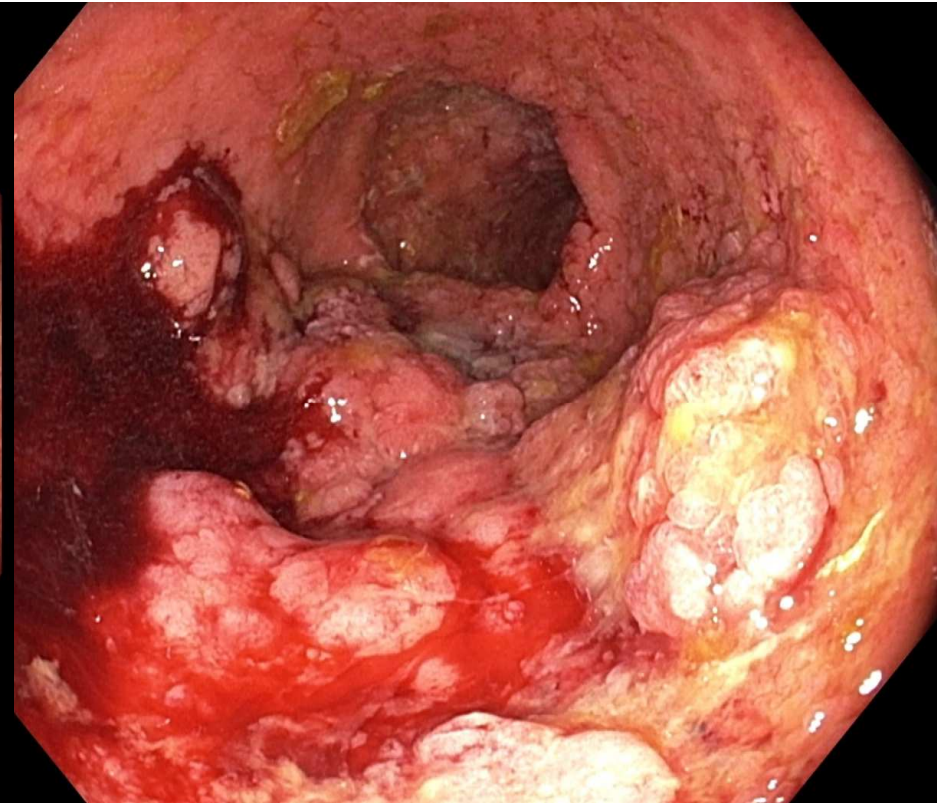
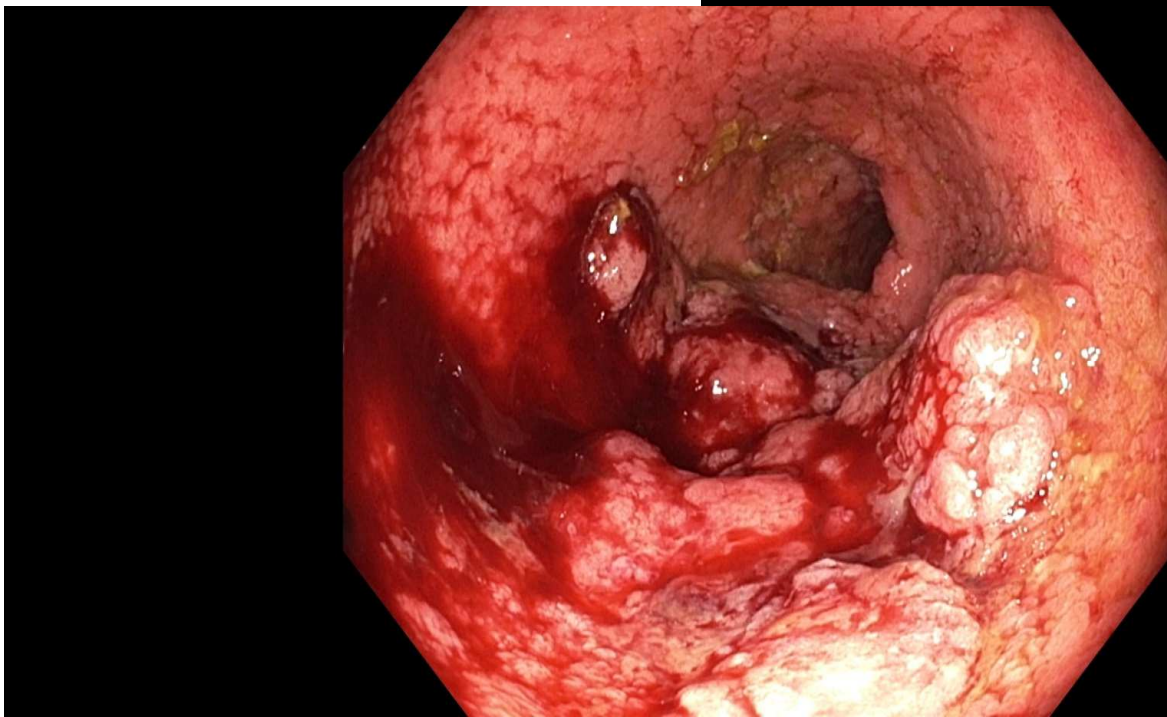
Muž nar. 1976

- 1996 dg UC pankolitida, chronicky aktivní průběh
- 2005 subtotální kolektomie a IRA pro obturující ca v oblasti sigmatu
- Histologicky: nízce diferencovaný ca postihující 1 lymfatickou uzlinu
- Neo-adjuvantní chemoterapie
- PET-CT 2015 bez známek recidivy tumoru

Muž. nar. 1976

- Kontrolní endoskopie : velká prominence pod IRA druhá plošná ve střední části rekta
- Histologicky: high grade dysplazie + ca s invazí do lamina propria

Muž. Nar. 1976



Muž nar. 1976

