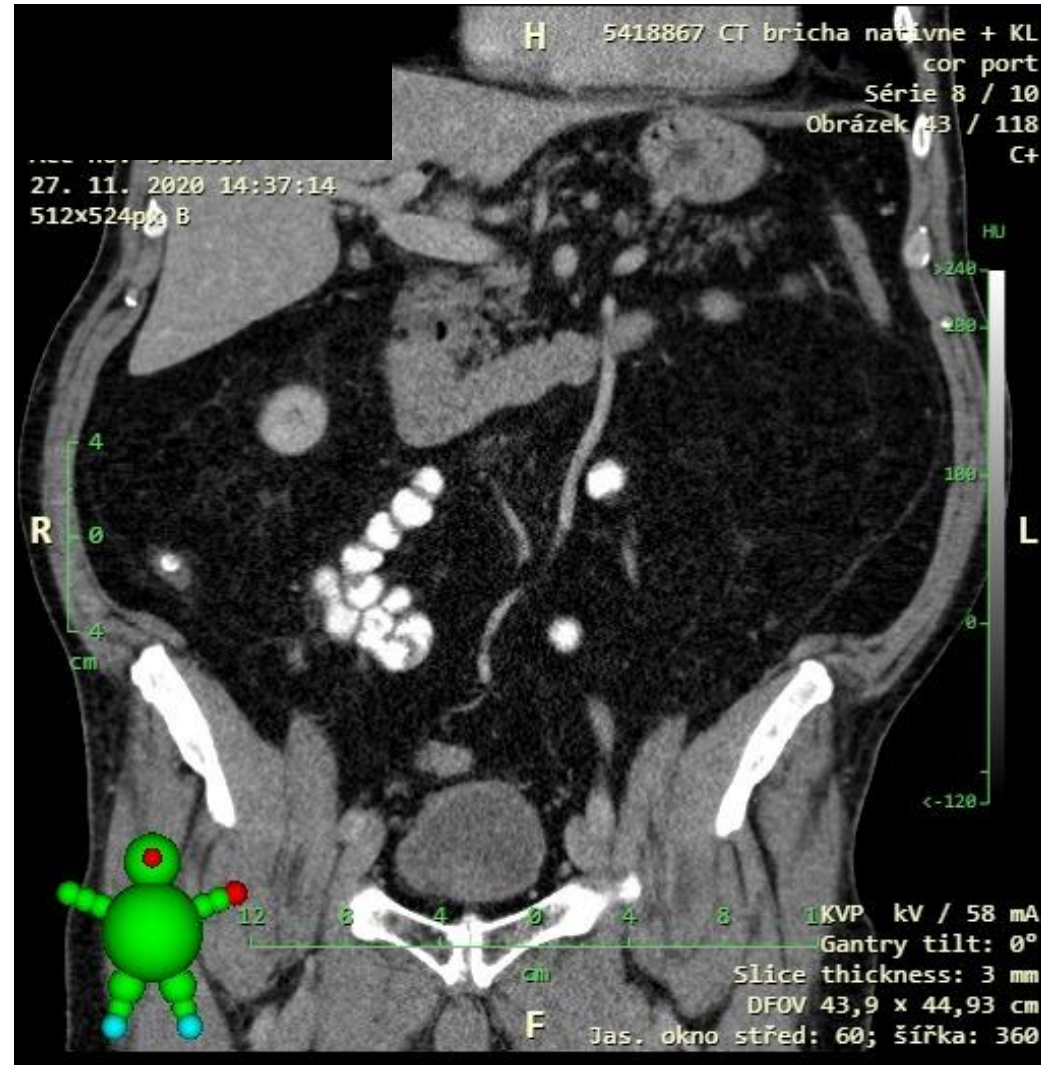


Jaká je Vaše diagnóza ?

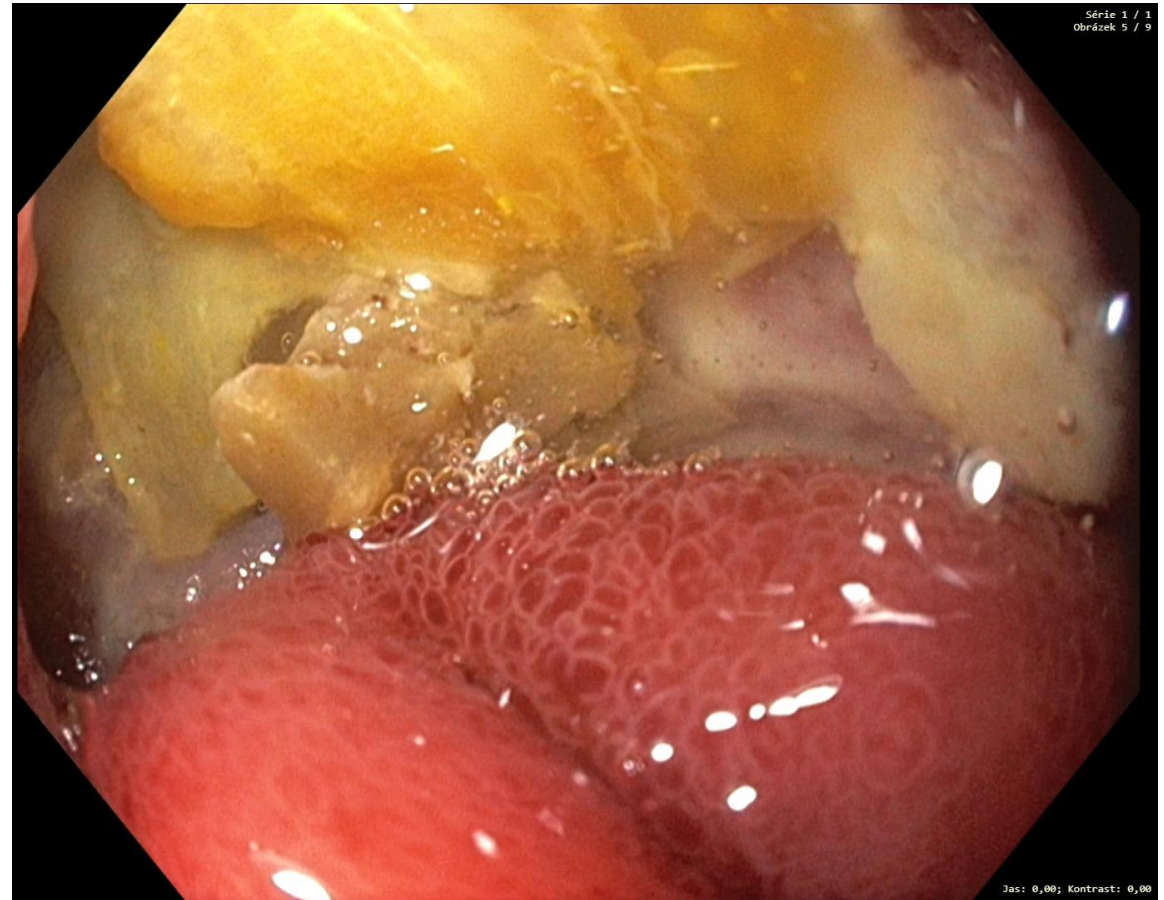
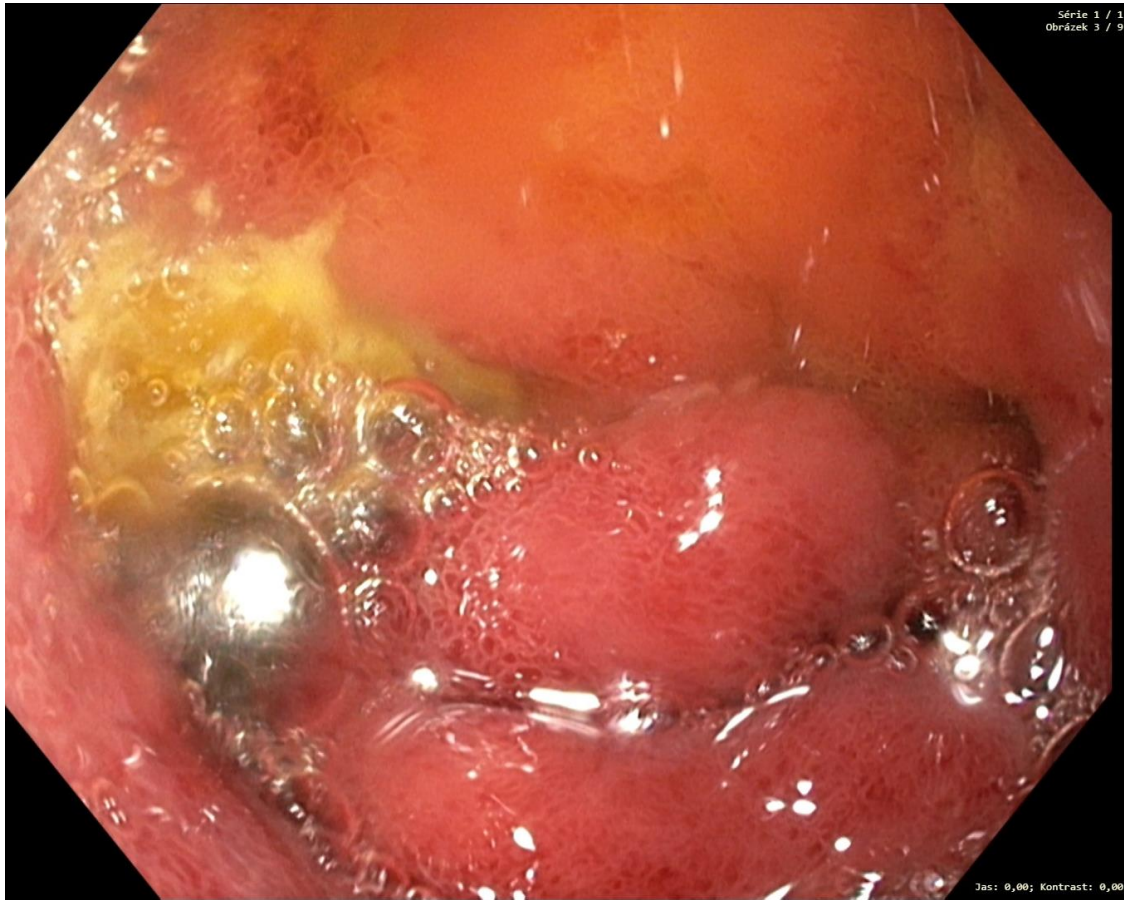
Muž. nar.1951

- Lékař
- Od července 2020 zhubnul na váze 10 kg
- Bolesti v epigastriu časně post-prandiálně, tlakového charakteru, říhání, denní periodicitu
- Snědl podstatně menší množství jídla než obvykle
- Lab. vyš. Leu $6.2 \times 10^9/l$, Hb 159g/l, CRP 2.5mg/l, JT v normě
- USG zvýšená echogenita jater, normální nález na žlučník, pankreas pro plynatost nepřehledný

CT vyšetření břicha



Gastroskopické vyšetření



Chronický kalózní vs penetrovaný vřed v
bulbu duodena HP negativní