

Črevný zápal u pacienta s CVID, II.

Gastroenterologické centrum FNsP Žilina

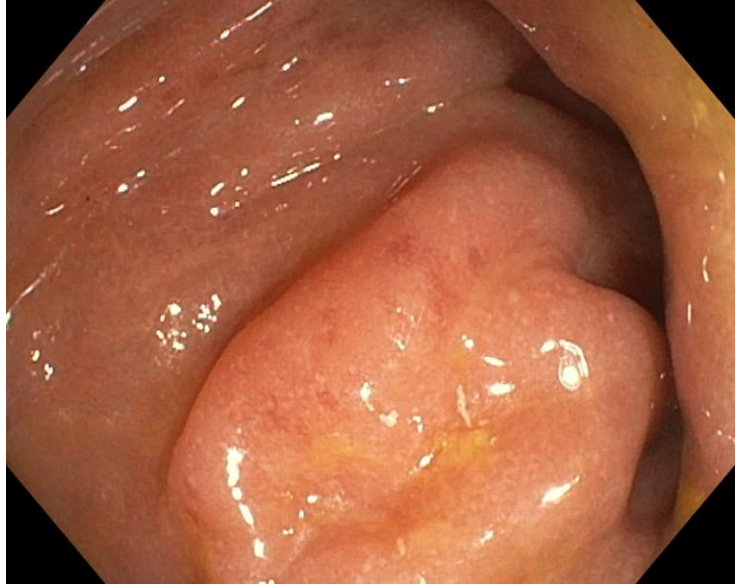
MUDr. Rudolf Gulas

Anamnéza

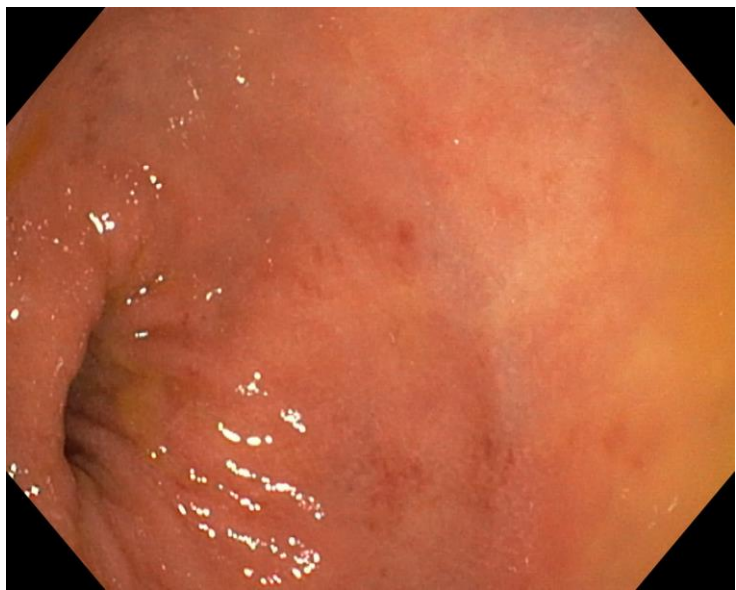
- Pacient muž R.P., nar. 1966
- CVID od r.2011, deficit IgG-A-M, splenomegália, anémia ľahká hypochrómna, Tr-pénia stredne ťažká, recid. respiračné infekty, kožné infekcie, aftózne stomatitídy, lichen ruber planus, bez GIT ťažkostí
- 05/2014 GFS - MARSH 0, HP gastritída - eradikačnú liečbu nedoužíval pre afty DÚ, na kontrolu neprišiel
- 12/2015 kolonoskopia (brucho pobolieva, hnačka občas, F-kalpro 224 ug/g, Stolica: Enterobacter cloacae, Parazity negat., ANCA, AGCA, AŞCA IgG negat., AEmA IgA, tTG IgA, AGA deamin. IgG negat.) – vred Bauhinskej chlopne, hist. vo vš. vzorkách TČ aj HČ obraz výrazného chronického výrazne aktívneho zápalu s eróziami a ulceráciami sliznice ... asociácia s imunodeficitným stavom
- MR enterografia 03/2016: splenomegália, ... hraničná šírku steny colon v oblasti coeka a colon descendens
- H. Pylori infekcia eradikovaná 3. líniou ATB– 10/2016 H.P. negat.
- 03/2016 polypektomia 10mm hyperplastického polypu antra
- 05/2014 – 01/2016 - MARSH 0, 03/2017 – MARSH IIIA ? – imunohistochemicky (CD138) plazmocyty neprítomné – CVID asociované zmeny

- Pentasa 4 gr/d – pacient vysadil pre kožnú vyrážku (12/2015)
 - Pantoprazol, Itoprid pre GERD
 - Nutričná podpora p.o. prechodne
 - SUBCUVIA (normálny ľudský imunoglobulín), substitúcia Fe, vit. B12, ac. folicum
-
- Bolesti brucha sporadicky, riedka stolica až hnačka 1-3x denne
 - 09/2017 F-kalpro 929,54 ug/g

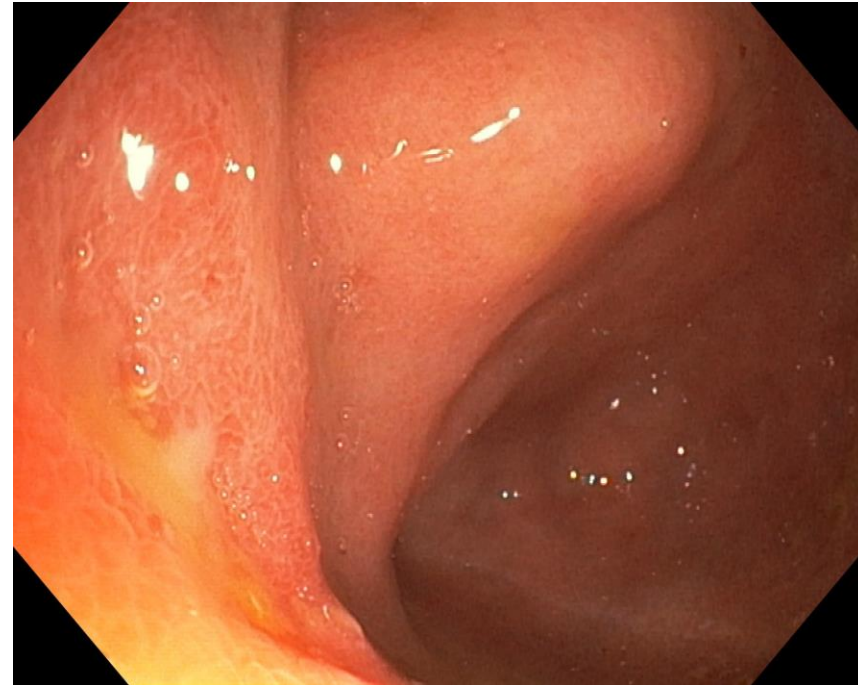
Kolonoskopia 01/2018



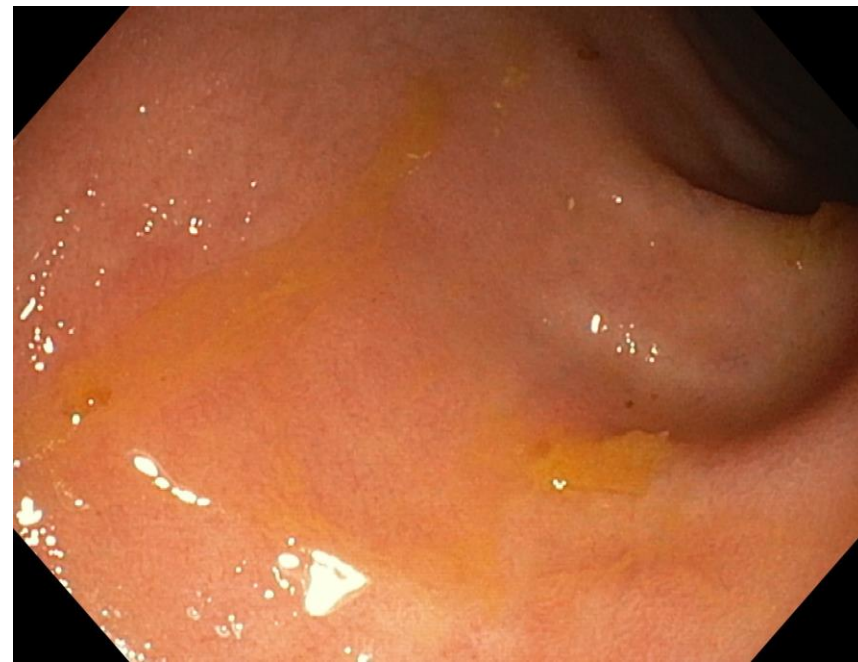HČ



HČ

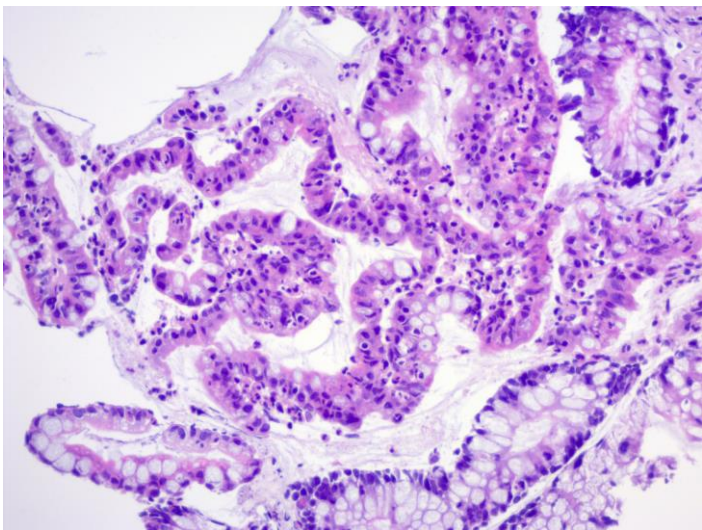


Bauh. chlopňa

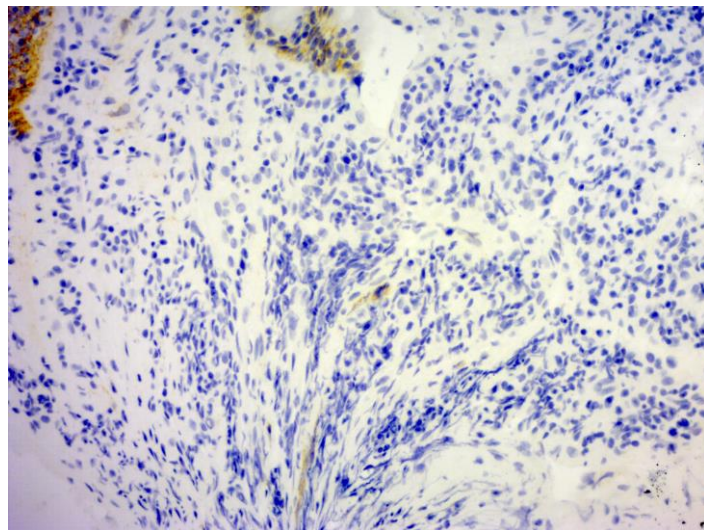


TI

Kolonoskopia 01/2018

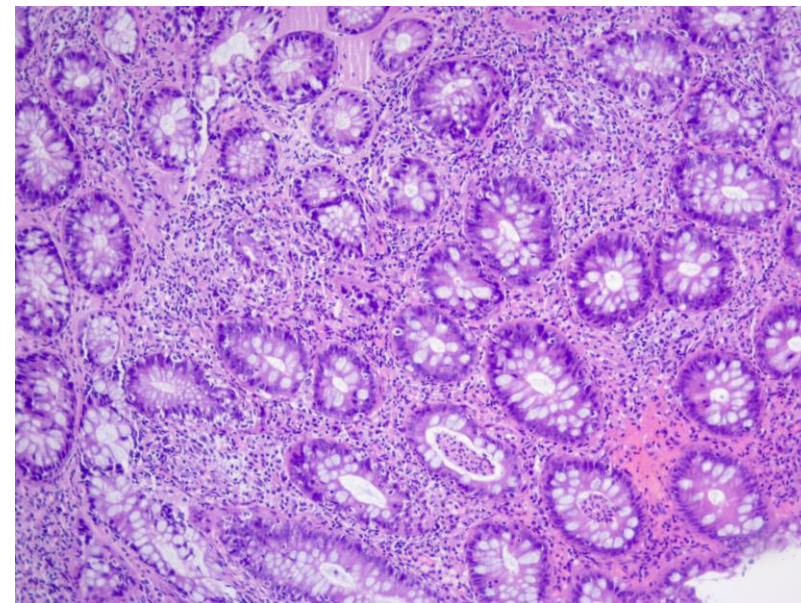


TČ

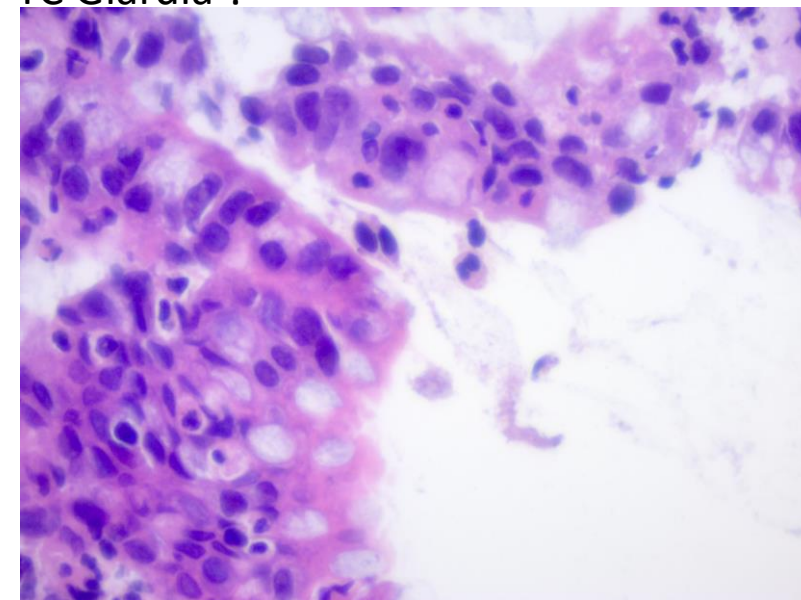


TČ CD138 -

HČ



TČ Giardia ?



ŤaŤký lymfocytovŤy stromŤlnŤ difŤzny infiltrŤt s prŤmesou PNM leukocytov a eozinofilov, bez plazmocytov, s vŤrznou zŤpalovou aktivitou s kryptitŤdou a loŤiskovou tvorbou kryptovŤch mikroabscesov, loŤiskovou leukocytoklastickou vaskulitŤdou, s mierne poruŤenou architektonikou krŤpt a takmer kompletnou atrofiou klkov v TI. V TI aj susp. partikule Giardia. CMV negat. DysplŤzia neprŤtomnŤ. ZodpovedŤ obrazu CVID.

- GFS 01/2018 – MKO vyšetrenie duodenálnej šťavy na prítomnosť G. lamblia negat.
- Dôkaz antigénov G. lamblia v stolici: 0,265 ... 0,299 ... 0,591 (0,900 – 1,000)
- Stolica na parazity negat.
- Anti-Entamoeba histolytica IgG: 5,141 NTU (9,000 – 11,000)

Terapia

- MTNDZ 500mg tbl. p.o. 1-0-1 + CIPRO 500mg tbl. p.o. 1-0-1
 - (16.02. – 04.04.2018)
- F_kalpro:
 - 92,82 ug/g (06.03.2018)
 - 147,31 ug/g (29.03.2018)