

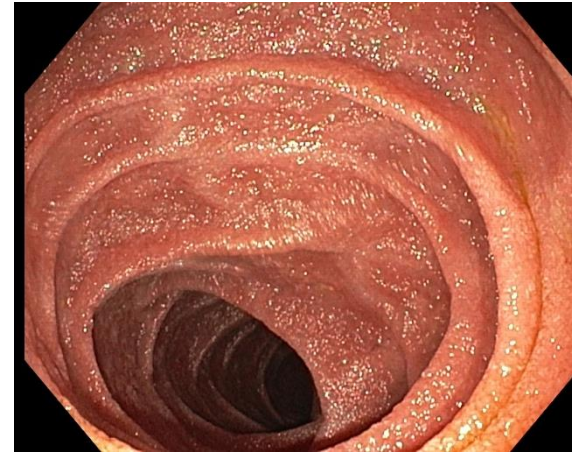
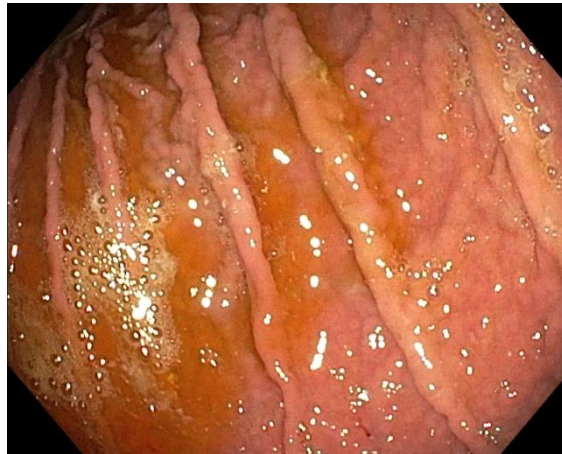Pacientka M.D. 1953

# Žena nar. 1953

- Kuřačka od 17-ti let, 20 cigaret denně
- 2010: progredující klaudikace na DK - oboustranný aorto-femorální bypass
- 2016: náhle vzniklé bolesti břicha a postupně se rozvíjející se septický stav, hospitalizována v rajonním chirurgickém zařízení
- Laparotomie: zjištěna gangréna tenkého střeva, provedena resekce rozsahu cca 80 cm, hospitalizována 2 měsíce, zhubla celkem asi 40 kg (váha 42 kg, běžná tělesná hmotnost 85 kg)
- Po operaci začala postupně přibývat na váze a dařilo se jí celkem dobře, neměla bolesti břicha ani průjmy, dosáhla váhy 73 kg
- 2019: od května velmi časně - do 15 min - postprandiální bolesti břicha v epigastriu a kolem pupku, po každém jídle, bez ohledu na typ jídla, zhubla 15kg, bála se najíst
- 2019 (VII): odeslána do ISCARE k vyšetření

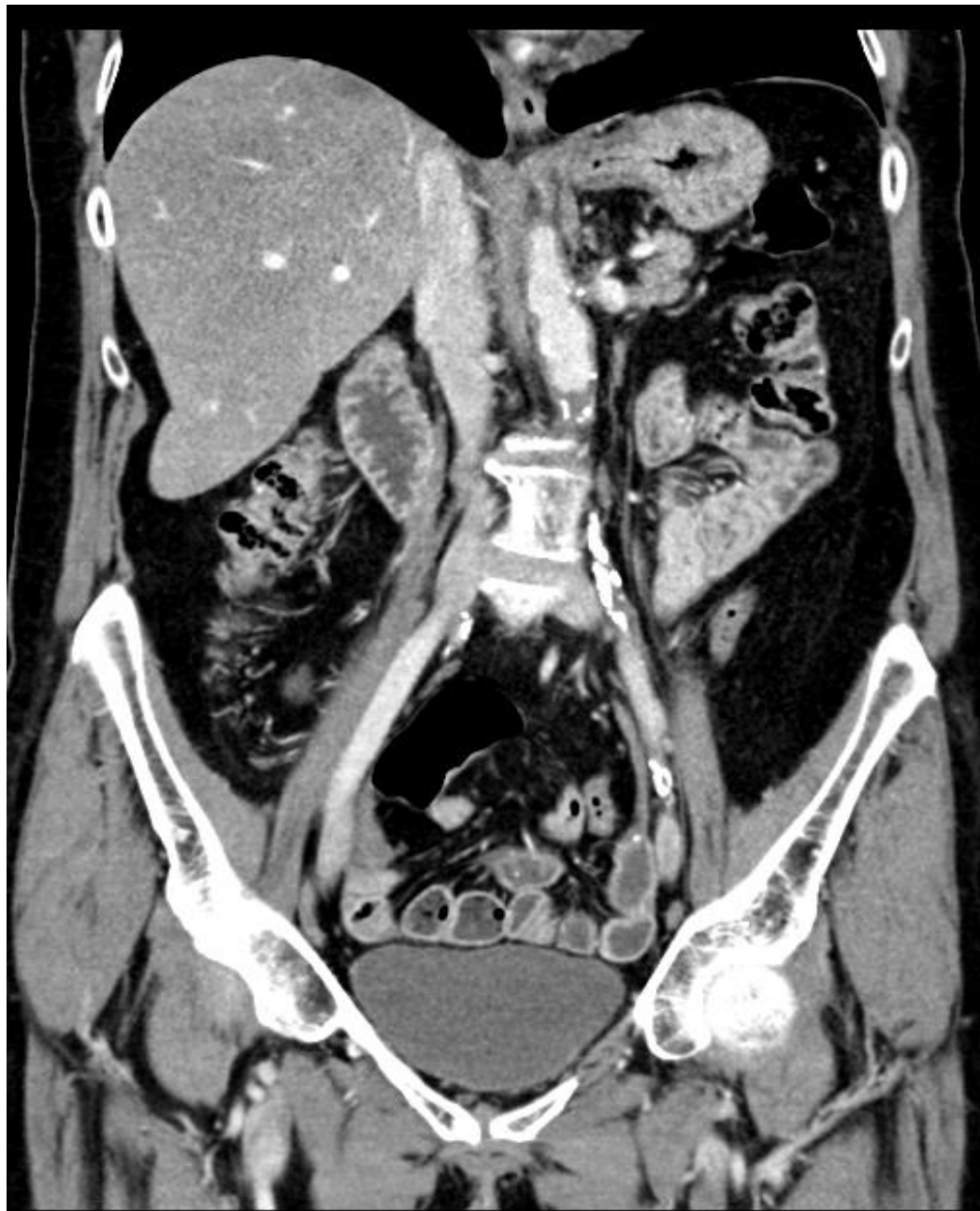# Žena, nar. 1953

- Gastroskopie – hiatová hernie, lehce prosáklá sliznice v celém žaludku
- Enteroskopicky normální nález na jícnu, žaludku a proximální části tenkého střeva cca 80cm pod Treitzovo ohbí.

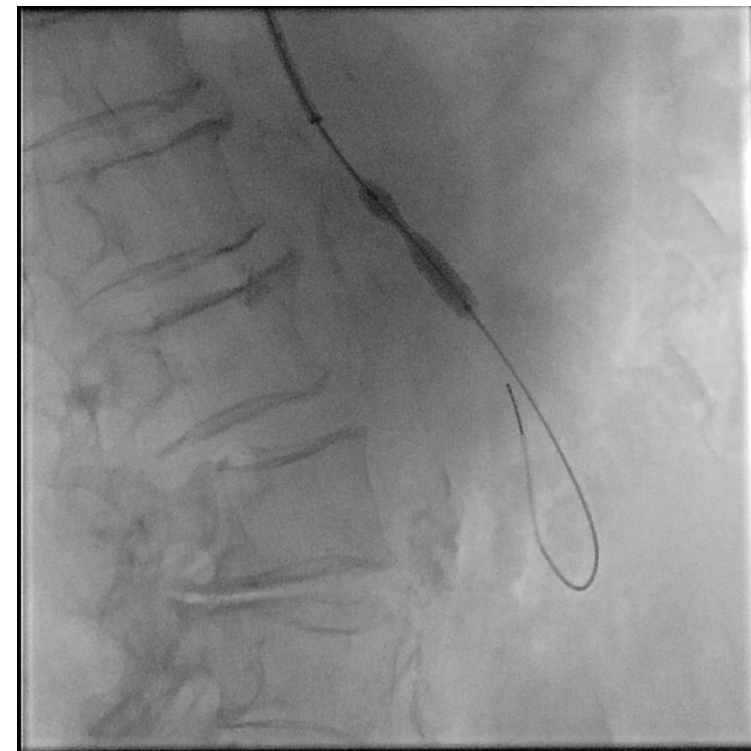
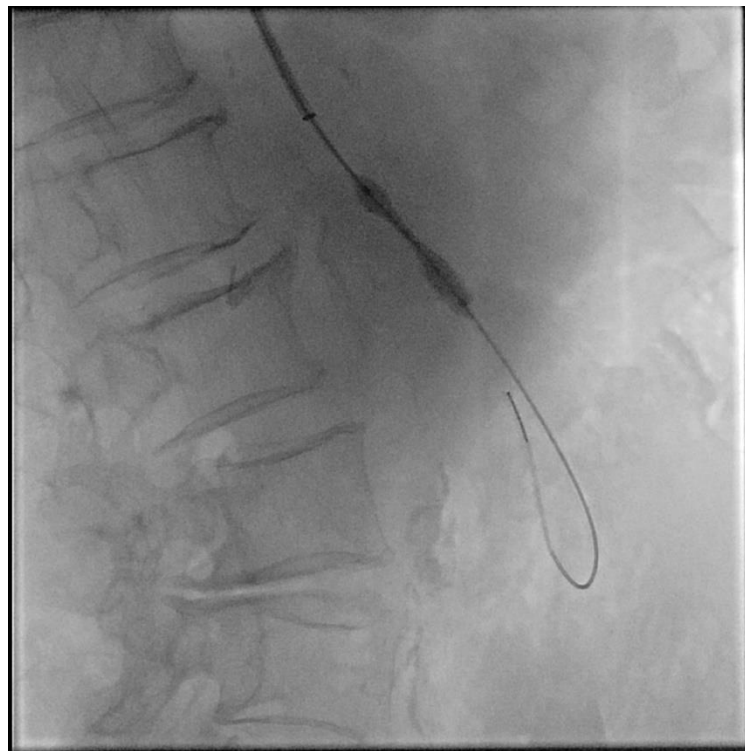
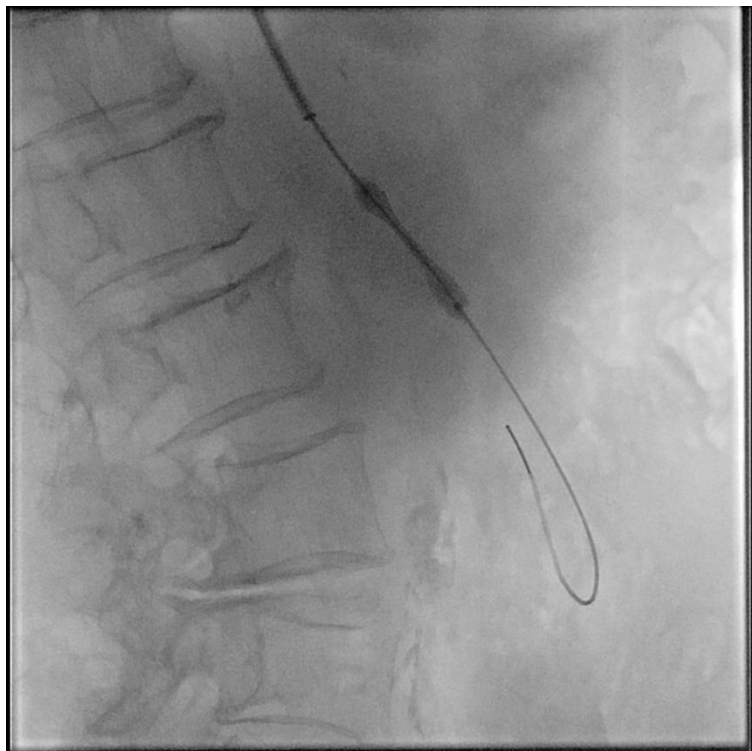Žena nar. 1953

Uzavřená art. mesenterica superior a  
80% stenóza truncus celiacus,  
rozsáhlé kolaterální řečiště

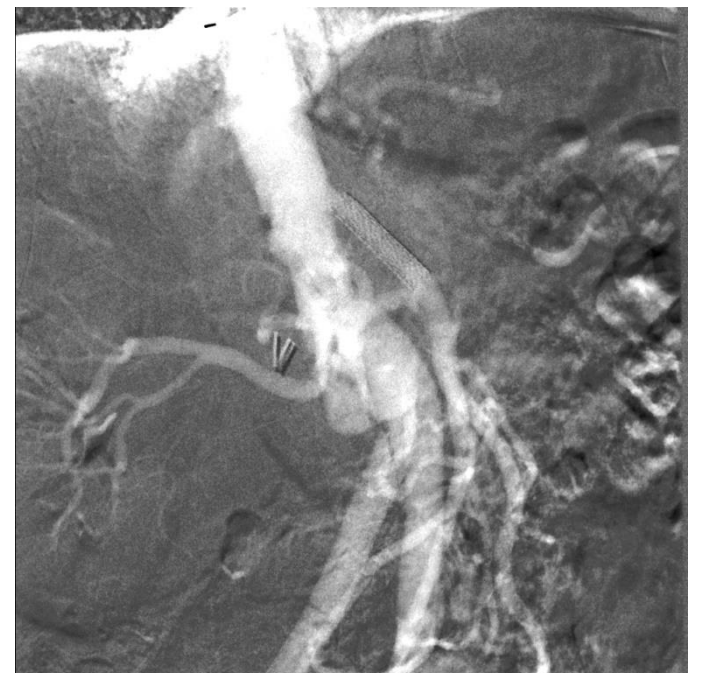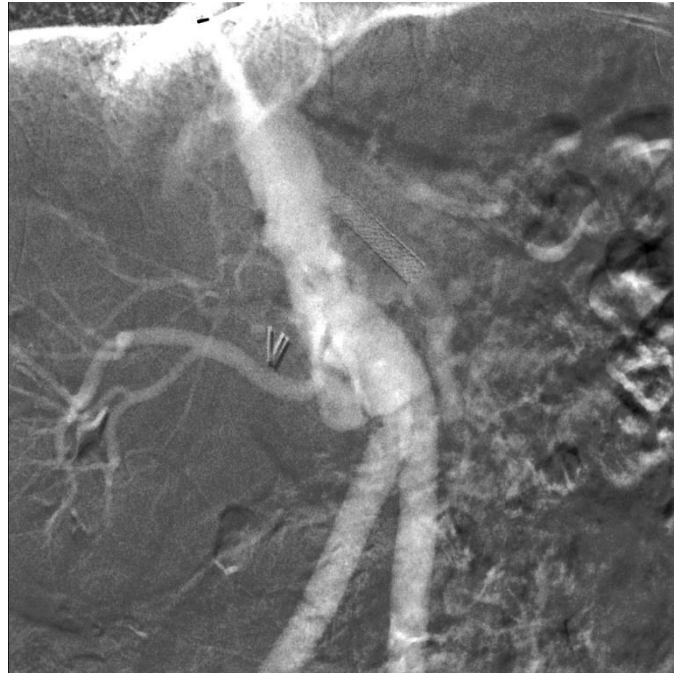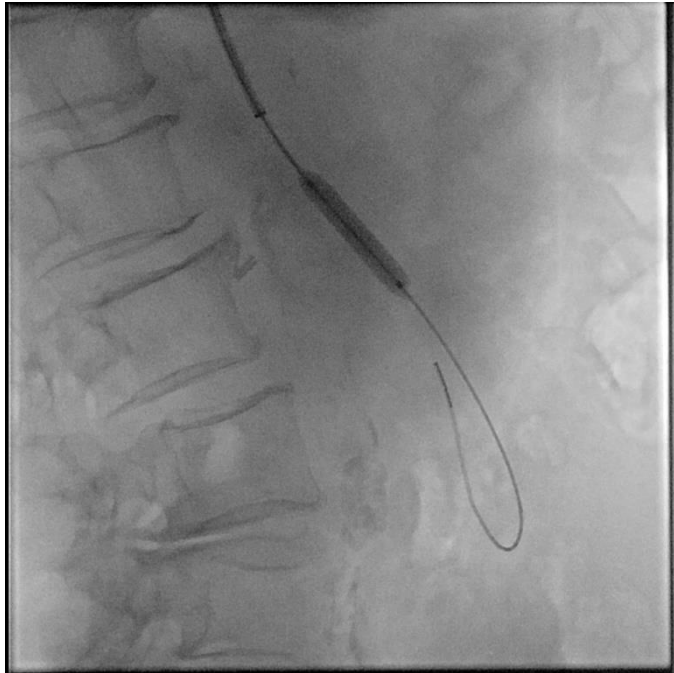


Žena nar. 1953



MUDr. Jiří Novotný (IKEM Praha), 28.8.2019 balonová angioplastika  
kmene art. mesenterica superior

# Žena nar. 1953



Výsledný stav , zaveden stent, rekanalizace art. mesenterica superior  
promptní ústup klinické symptomatologie – bolestí